

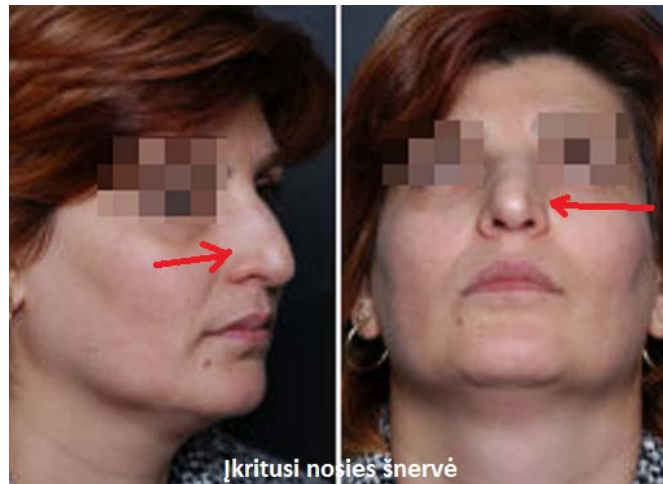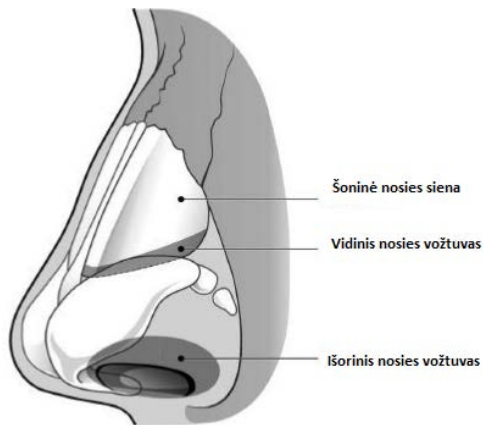
Išorinė nosis

Sudaryta iš kaulų, kremzlių ir minkštųjų audinių.

Kaulinę dalį sudaro nosikauliai (*ossa nasalia*) ir kaktinės viršutinio žandikaulio ataugos (*processus frontales maxillae*).

Kremzlinius griaučius sudaro porinė lateralinė nosies kremzlė (*cartilago nasi lateralis*), porinės didžioji ir mažoji sparno kremzlės (*cartilagines alares majores et minores*) bei išorinės nosies viduje esanti neporinė nosies pertvaros kremzlė (*cartilago septi nasi*).

Laisvieji sparno kremzlių kraštai apriboja šnerves. Oda, užsilenkusi per jų kraštą, iškloja ir nosies prieangį. Prieangio odoje gausu riebalinių liaukų ir plaukelių (*vibrissae*). Nosies prieangį nuo nosies ertmės skiria slenkstis arba vidinis nosies vožtuvas (*limen nasi, valve nasi*). Vožtuvas susiaurėja įkvėpiant ir išsiplėčia iškvėpiant. Tai pati siauriausia nosies ertmės dalis. Sparnuose esantys raumenys gali susiaurinti ar išplėsti šnerves.

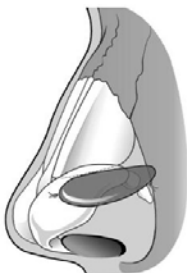

Kai įkvėpimo metu deformuojasi šoninė nosies siena (ji įdumba), tada susiaurėja nosies vidinis spindis vožtuvo srityje ir pasidaro sunkiau įkvėpti.

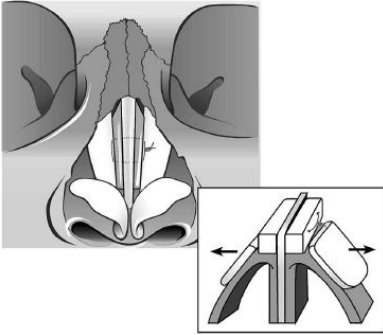
Operacijų tikslas- sustiprinti šoninę nosies sieną, sustiprinti nosies kremzles, kad įkvėpimo metu vidinis ir išorinis nosies vožtuvai nesideformuotų.

Yra pasiūlyta daugybė operacinių metodų stabilizuoti nosies vožtuvus:

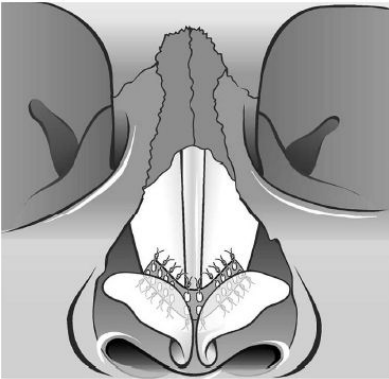
1. Sparninių kremzlių implantai:



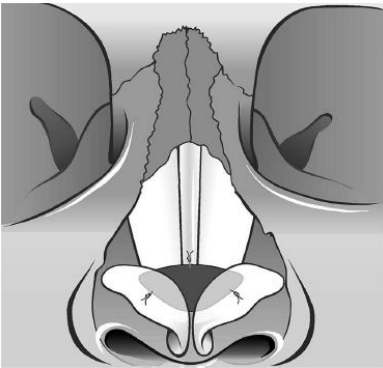
2. Išplečiantys implantai (spreader graft)



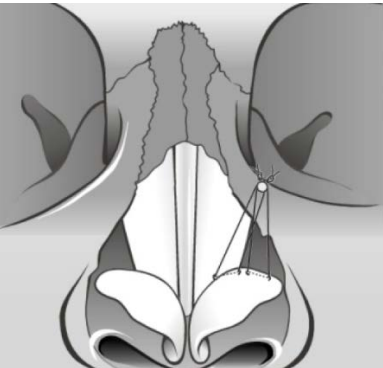
3. Titaniniai implantai



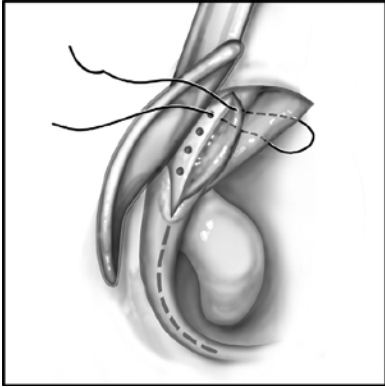
4. Drugelio tipo implantai (butterfly graft)



5. Nosies vožtuvo pritraukimo operacijos



6. Nosies vožtuvo stabilizavimo operacijos



7. Kitos nosies spindį praplečiančios operacijos