

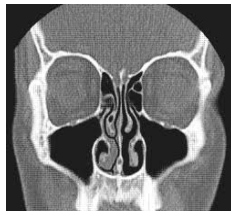
KONCHOPLASTIKA, KONCHOTOMIJA

Lėtinis vazomotorinis (idopatinis) rinitas - tai nosies kriauklių gleivinės hiperreakcija į nespecifinius aplinkos dirgiklius (temperatūros, drėgmės pasikeitimus, stiprius kvapus, tabako dūmus ir kt.).

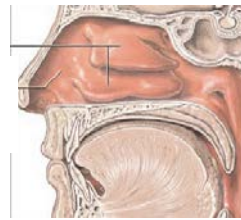
Lėtinis hipertrofinis rinitas - nosies kriauklių anatomiciniai pokyčiai, atsiradę dėl pasikartojančių uždegimų, dažno kontakto su dulkelėmis bei kitais dirgikliais ko pasėkoje padidėja nosies kriauklių gleivinės masė, jos padidėja ir mažai reaguoja į nosies gleivinę sutraukiančių vaistų poveikį. Padidėjusi kriauklių apimtis apsunkina kvėpavimą per nosį.

Nosies pertvaros iškrypimą rekomenduojama gydyti operaciniu būdu, atliekant septoplastiką- nosies pertvaros ištiesinimą.

Nosies kriauklės: tai ilgi, siauri ir lenkti kauliukai (panašūs į jūros kriaukles), padengti gleivine, kurioje yra gausus kraujagyslių tinklas. Jos yra nosies viduje. Nosies kriauklės yra trys: apatinė, vidurinė ir viršutinė (žr. pav.).



Apatinė nosies kriauklė



Konchoplastika – operacija, kai koreguojama nosies kriauklių gleivinė ir pogleivis, juose padarant pjūvius skalpeliu, elektropeliu, radiodažnuminine adata, jėgos instrumentais ar lazeriu. Gyjant pažeidimai randėja, gleivinė traukiasi, išskiria mažiau sekreto, atsilaisvina nosies angos, palengvėja kvėpavimas nosimi, išnyksta nosies užgulimas ypač naktimis. Operacija gali būti atliekama bendrinėje ar vietinėje nejautroje, nes yra nesudėtinga ir neskausminga. Nosies landos tamponuojamos marliniais arba specialiai tam pritaikytais tamponais. Tamponai šalinami po 1 – 2 parų.

Konchotomija - nosies kriauklių korekcija, kurios metu šalinama dalis patologiškai pakitusios gleivinės ir/ar pakitęs, padidėjęs kriauklės kaulinis pagrindas. Eiga panaši į konchoplastikos, tik operacijos metu kilpomis ar žirkėmis nukerpami apatinių nosies kriauklių hipertrofavę užpakaliniai galai ar pašalinama dalis apatinės kriauklės.

