Komplikuotas kraujavimas iš nosies

Darius Rauba
Raimondas Pliaukšta

Vilniaus universiteto ligoninė
Santariškių klinikos

Epidemiologija

- 60-70% žmonių kartą per gyvenimą kraujavo iš nosies
- ≤ 10% reikalinga medicininė pagalba
- ≤ 10%, kuriems suteikta medicininė pagalba prireikia intervencinio gydymo

Klasifikacija

- Priekinis kraujavimas 90-95%
- Užpakalinis kraujavimas

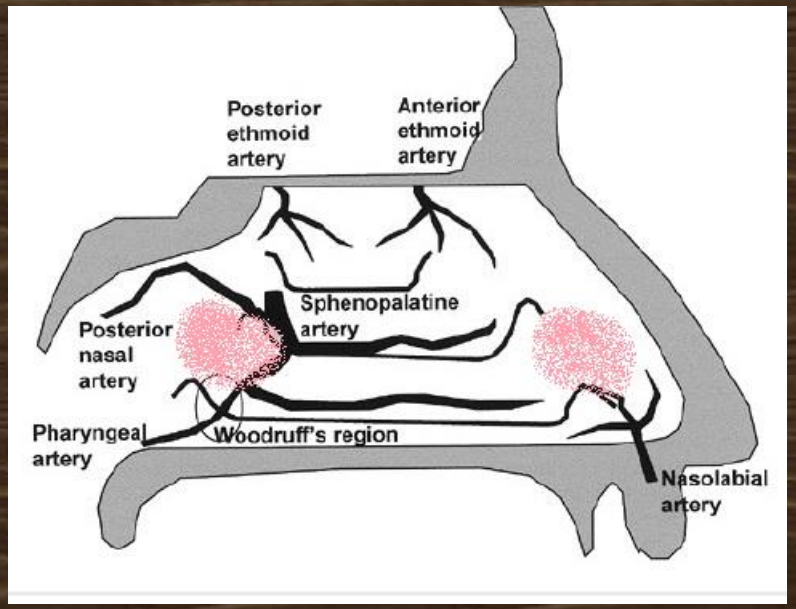

Šoninės nosies sienos kraujotaka

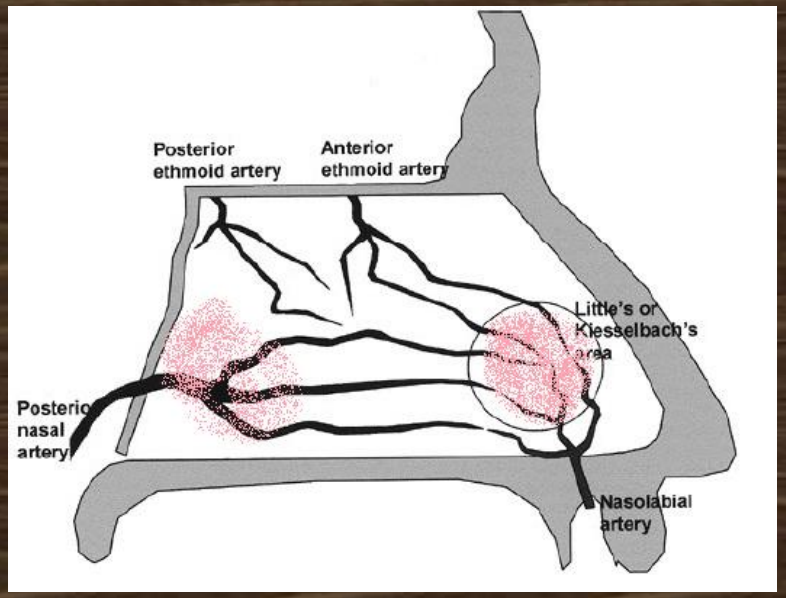

Nosies pertvaros kraujotaka

Nosies kraujotaka

- Išorinės miego arterijos baseinas:

- vidinė žandinė arterija ⟶
  pleištinė gomurio arterija (a.sphenopalatina)
  didžiosios gomurio arterijos šakelės
- veidinė arterija ⟶ viršutinė lūpos arterija

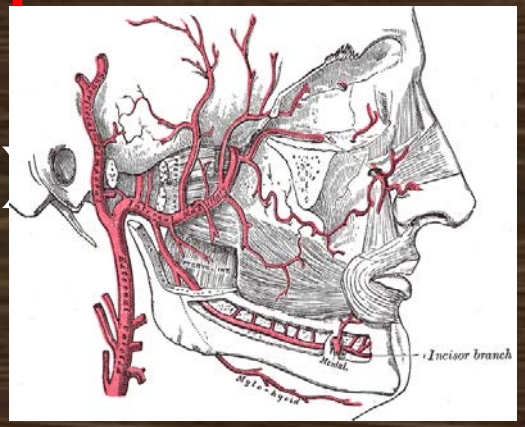

- Vidinės miego arterijos baseinas (akinė arterija):

- priekinė etmoidalinė arterija
- užpakalinė etmoidalinė arterija

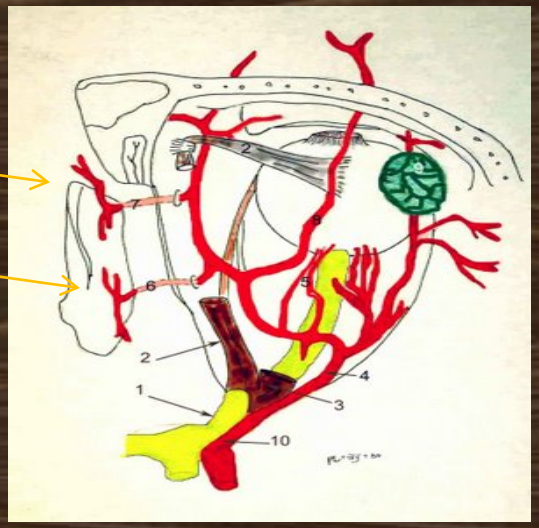

- Lokalios priežastys
  - Trauminės
    - Chirurginės
      - Tiesioginis kraujagyslių pažeidimas.
    - Ne chirurginės
      - Vidinės trauminės
        - Svetimkūniai, nosies pertvaros spygliai, keteros,perforacijos, nosies krapštymas
      - Išorinės trauminės.
        - Nosies kaulų, kaukolės pamato lūžimai, aneurizmos
  - Ne trauminės
    - Uždegiminės
      - Ūminis rinitas
      - Cheminių medžiagų poveikis
    - Augliai
      - Hemangiomos
      - Juvenylinė angiofibroma
      - Piktybiniai augliai

Generalizuotos kraujavimo iš nosies priežastys

Nespecifinės uždegiminės ligos

Difterija
Skarlatina

Širdies kraujagyslių sistemos patologija

Aterosklerozė
Padidintas kaujo spaudimas

Trombocitopenijos – trombocitopeninė purpura

Trombocitopatijos – uremija, disproteinemija, aspirino vartojimas

Koaguliopatijos - įgimtos: Hemofilija, Willebrando liga
įgytos: antikoaguliantų vartojimas, kepenų ligos

Kraujo ligos - leukemija

Endokrininė patologija – feaochromacitoma, nėštumas, cukrinis diabetas

Kraujagyslių patologija - Randu Oslerio liga

Komplikuotas kraujavimas iš nosies

- VMA baseino kraujavimas iš nosies
- IMA baseino kraujavimas iš nosies

Tiesioginis kraujagyslių pažeidimas – jatrogeninis kraujavimas

- **Turėti veiksmų planą !**
- **Kai tai atsitiks jau nebus laiko kada galvoti!**

- Kraujavimas iš a. carotis interna

Aneurizmos, anomalijos ar kaulinės dehiscencijos pleištiniame sinuse.

Iki 40% VMA būna įsikišusi į pleištinį sinusą, iš jų apie 20-30% su kaulinės sienelės dehiscencija

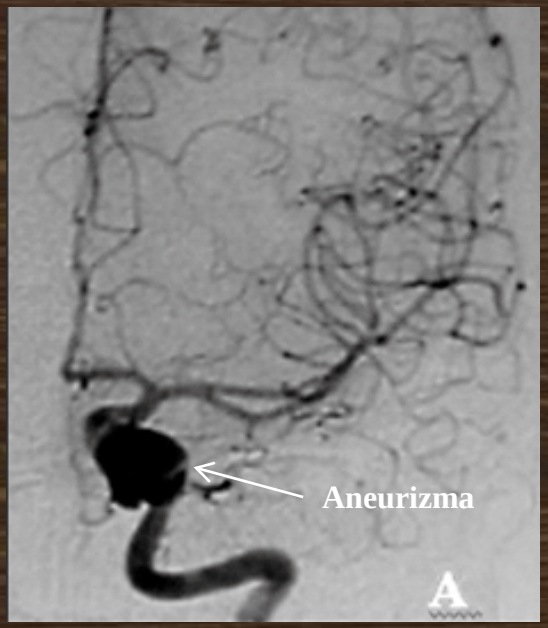

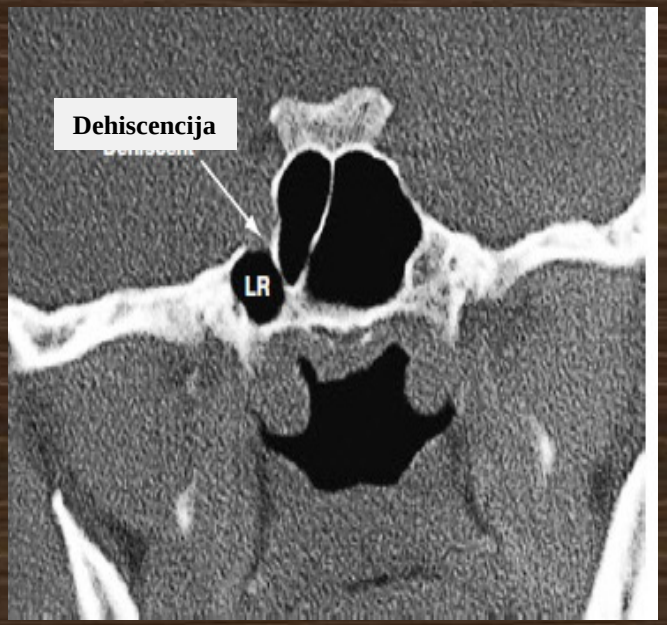

Kraujavimas iš a. carotis interna

- Akimirksniu stipriai užtamponuoti pleištinį sinusą ir nosį.
- Hipotonijos palaikymas
- Ligonis paliekamas intubuotas, kol bus išspręsta problema
- Neurologo, okulisto konsultacija dėl galimų komplikacijų
- Intervencinio radiologo konsultacija, angiografija, a.carotis interna embolizacija

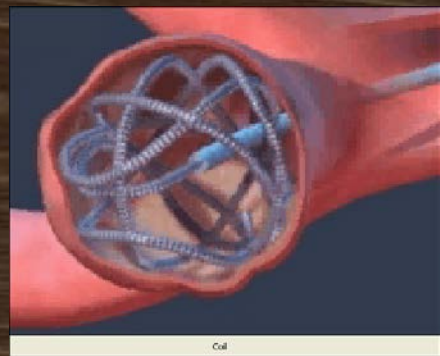

Kraujavimas iš a. etmoidalis anterior

Išeina tarp m.obliqus superior ir m. rectus medialis, ir eina arba etmoidalinio labirinto stogu arba atskiru kauliniu ar plėviniu kanalu labirinto viduje įeidama į uodžiamąją duobę

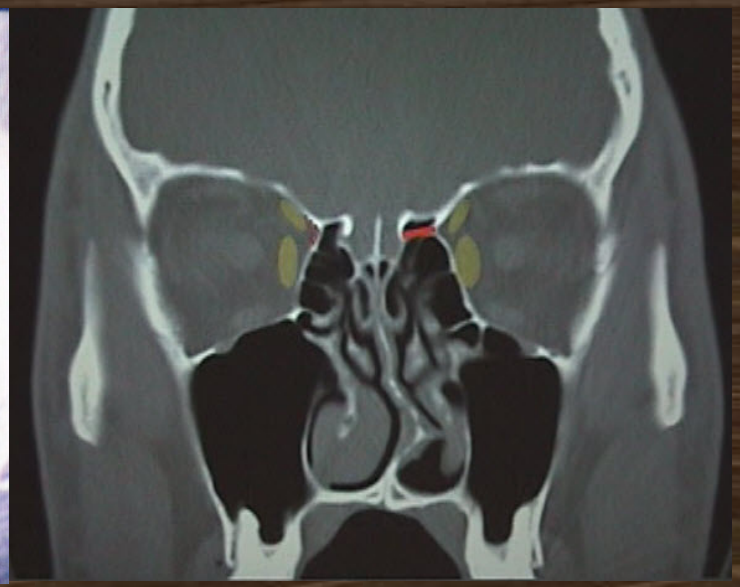

Kraujavimas iš a. etmoidalis anterior

- Nekomplikuotais atvejais - arterijos kauterizacija

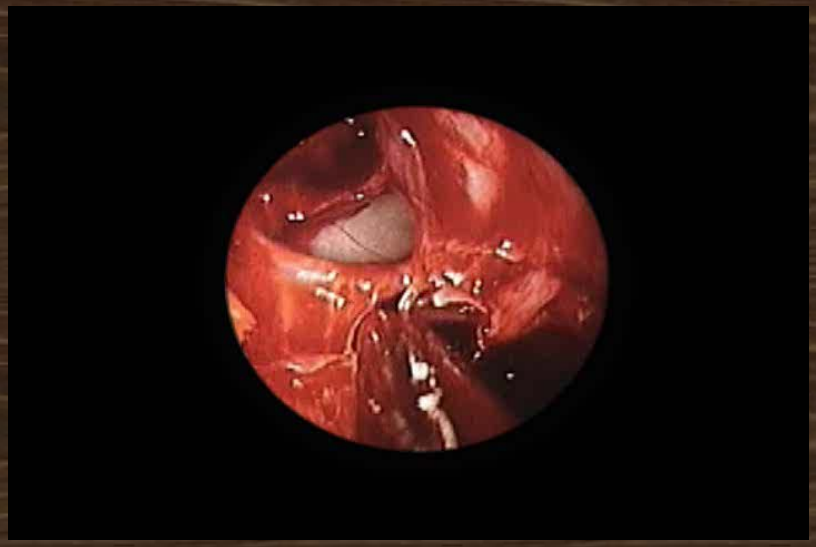

Kraujavimas iš a. etmoidalis anterior

- Sudėtingesniais atvejais atvejais – išorinis arterijos prideginimas ar perrišimas

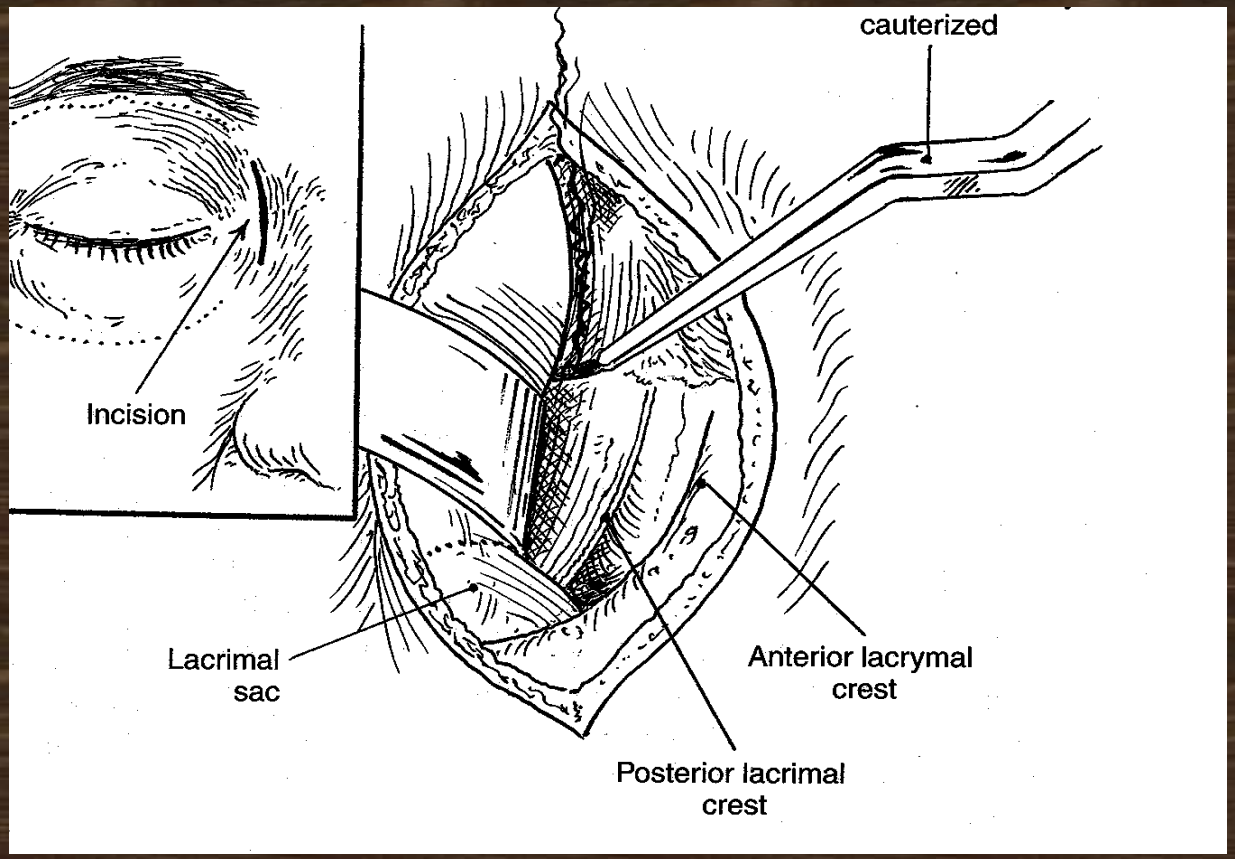

Kraujavimas iš a. etmoidalis anterior

- Komplikuotais atvejais **(0.05%-0.5%),** vystosi **retrobulbarinė hematoma,** kuri gali pasibaigti apakimu.

Kraujavimas iš a. etmoidalis anterior

Retrobulbarinė hematoma: veninė, arterinė

- **Proptozė**
- **Chemozė**
- **Akies judesių apribojimas**
- **Stiprus akies skausmas**
- **Vyzdys nereaguoja į šviesą**
- **Regėjimo sutrikimas:**

raudonos spalvos matymas sutrinka pirmiausiai (po 90 min)!

Tamponų pašalinimas iš nosies, skubi endoskopinė orbitos dekompresija, šoninė kantotomija

Komplikuoto (užpakalinio) kraujavimo gydymas:

Kraujavimo kontrolė :

1. Kraujavimas negausus, matosi kraujavimo vieta- prideginimas elektrokauteriu
2. Gausus kraujavimas – nosies tamponada (geriau gamykliniais tamponais : *Rapid Rhino, Merocel*), kraujuoja į nosiaryklę – tamponas su balionu.

Priekinė ir/ar užpakalinė nosies tamponada:

- A.Cutchavare ir kiti - iki 50% nesėkmių
- Diskomfortas
- Gleivinės pažeidimas
- Hospitalizacijos trukmės prailgėjimas
- Rimtos komplikacijos: hipoksija, aritmija, infekcija.
- Mažosios komplikacijos: nosies prieangio nekrozė, sinusitas, vidurinis otitas, pertvaros perforacija.

Cutchavare A. et all Synovial sarcoma of hypopharynx and esophagus. J Laryngol otol 1985;99:101-4

Priekinė ir/ar užpakalinė nosies tamponada

- Nėra statistiškai patikimo skirtumo kraujavimo stabdymo efektyvume naudojant marlinius tamponus ar gamyklinius tamponus
- Gamykliniai tamponai (*Rapid Rhino, Merocel*) geriau toleruojami pacientų, ypač juos šalinant
- Nepakankamai duomenų kokia turėtų būti efektyvi tamponų laikymo nosyje trukmė.

Komplikuoto (užpakalinio) kraujavimo gydymas

- Pasikartojus kraujavimui ar nepavykus jo pilnai sustabdyti

(pašalinus tamponus **po 24-48val**)

1. Nosies ertmę maitinančių kraujagyslių perrišimas ar prideginimas.
2. Maitinančių kraujagyslių angiografinė embolizacija

A.Carotis ext. perrišimas

- 1868m. Pilz pirmą kartą atliko ACE perrišimą komplikuoto kraujavimo stabdymui
- Nesėkmės – 50%
- Pavojus pažeisti n.hypoglossus, n.vagus
- N.facialis parezė
- Vėlyvieji kraujavimo recidyvai dėl daugybinių anastomozių susiformavimo tarp IMA ir VMA baseinų.
- Nėra galimybės atlikti tos pusės embolizaciją.

Prescott C.A.. An unusual complication of epistaxis. J Laryngol Otol. 1988 Feb;102(2):176.

A.Maxillaris perrišimas

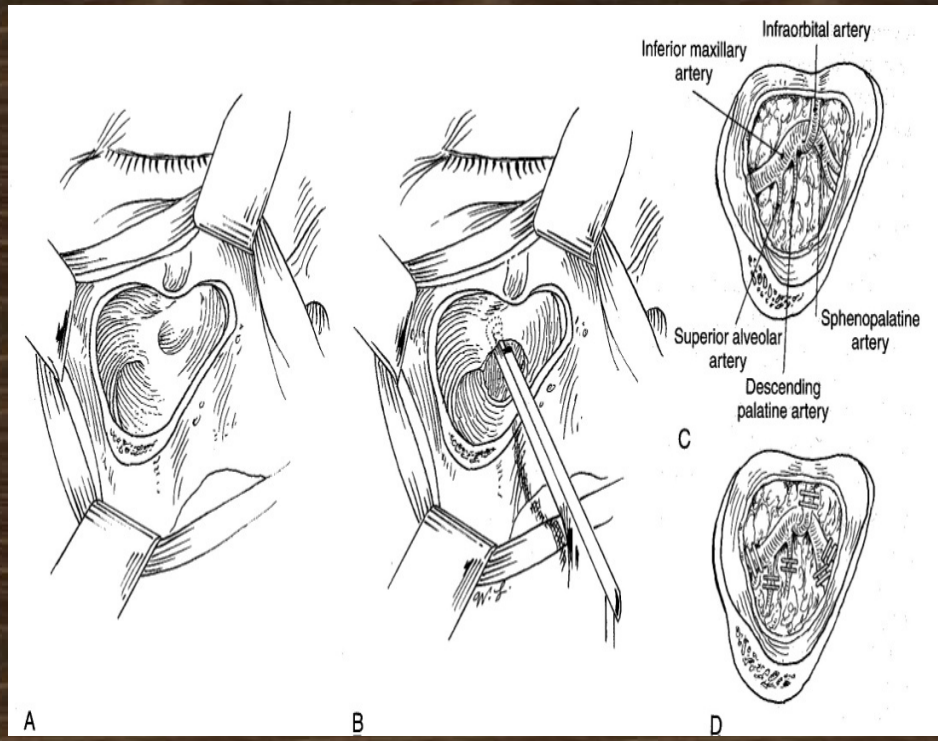

- Arterijos perrišimas per žandinį antį, atliekamas nuo 1928m (Seiffert)
- Buvo vienas pagrindinių komplikuotų kraujavimų stabdymo būdų.
- Dėl didesnės apimties, dažnesnių komplikacijų, techninio sudėtingumo atliekama vis rečiau

- Jiri J. Vitek idiopatic Itractable Epistaxis: Endovascular Theraspy. Rhinology 1991; 181: 113-116

A.Maxillaris perrišimas

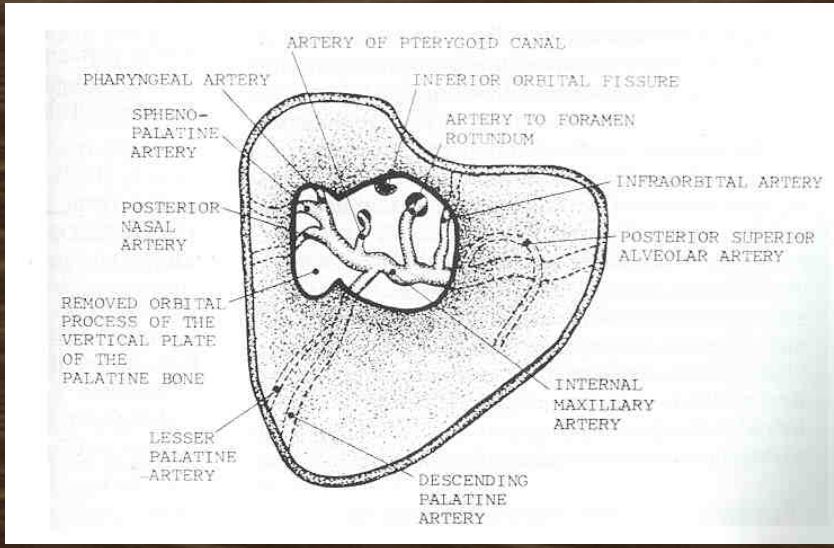

- Nesėkmės iki 24%
- Komplikacijos iki 47%
  - parestezijos
  - dantų pažeidimai
  - sinusitas
  - g. sphenopalatinum pažeidimas
  - burnos-sinuso fistulė
  - oftalmoplegija
  - aklumas

Jiri J. Vitek idiopatic Itractable Epistaxis: Endovascular Theraspy. Rhinology 1991; 181: 113-116

A.maxillaris embolizacija

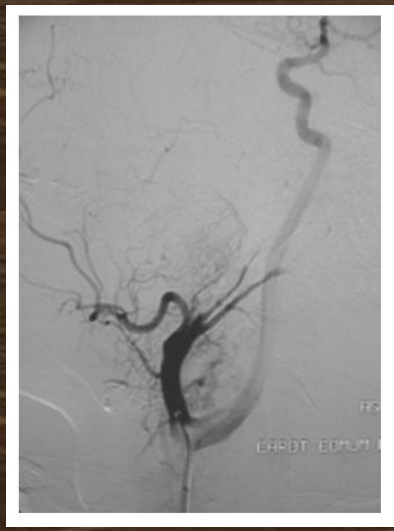

- 1974 Sokoloff J. ir kiti pritaikė embolizaciją esant stipriam kraujavimui iš nosies
- Embolizacija per kirkšninę arteriją vietinėje nejautroje
- Atliekama VMA ir IMA angiografijos
- Padeda nustatyti kraujavimo vietą (>.5ml/min)
- Embolizacija a. facialis dėl galimų anastomozių.

D.A.Kolotz, M.R.Winkle, J.Richmon, A.S.Hengerer. Surgical management of posterior epistaxis: a changing paradigm. Laryngoscope. 2002 Sep;112(9):1577-82.

A.maxillaris embolizacija

Embolizacija efektyviausia:

– Išlieka kraujavimas po kraujagyslių perrišimo
– Kraujavimo vieta sunkiai pasiekiama chirurgiškai
– Kontraindikacijos bendrai anestezijai
– Augliai
– Generalizuotos koaguliopatijos

Kontraindikacijos:

- Išreikšta kraujagyslių aterosklerozė
- IMA ir VMA išreikštos anastomozės

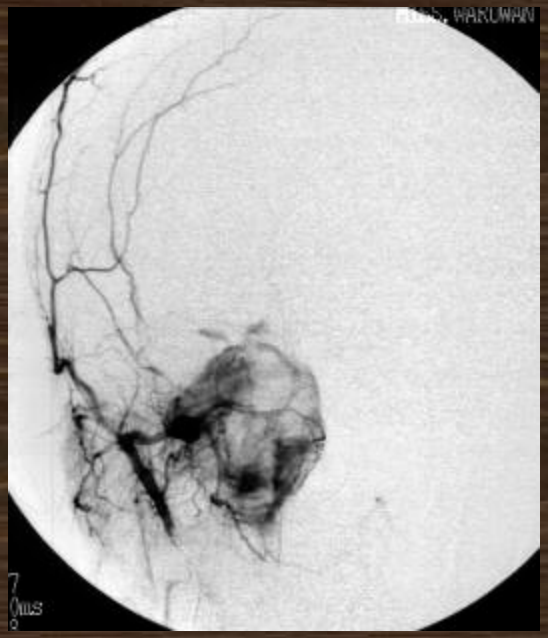

A.maxillaris embolizacija

- Mažosios komplikacijos: (18-45%)

  - veido ir galvos skausmai
  - parestezijos
  - išeminiai veido ir nosies ertmės pažeidimai

- Didžiosios komplikacijos: (0-3%)

  - hemiplegija
  - insultas
  - oftalmoplegija
  - n.facialis parezė
  - aklumas

A.maxillaris embolizacija

- Procedūros sėkmė ir komplikacijų skaičius priklauso nuo intervencinio radiologo patirties.
- Sėkmė apie 75-90%
- Trumpa hospitalizacijos trukmė
- Revaskuliarizacijos ir kolateralių susiformavimo galimybė.

D.A.Kolotz, M.R.Winkle, J.Richmon, A.S.Hengerer. Surgical management of posterior epistaxis: a changing paradigm. Laryngoscope. 2002 Sep;112(9):1577-82.

A.maxillaris embolizacija

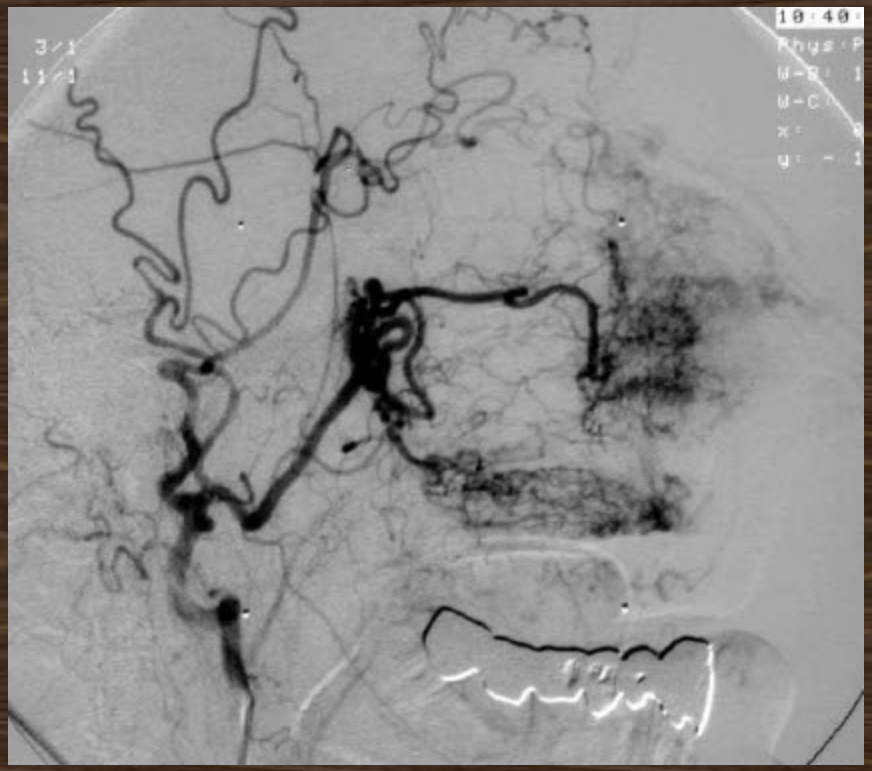

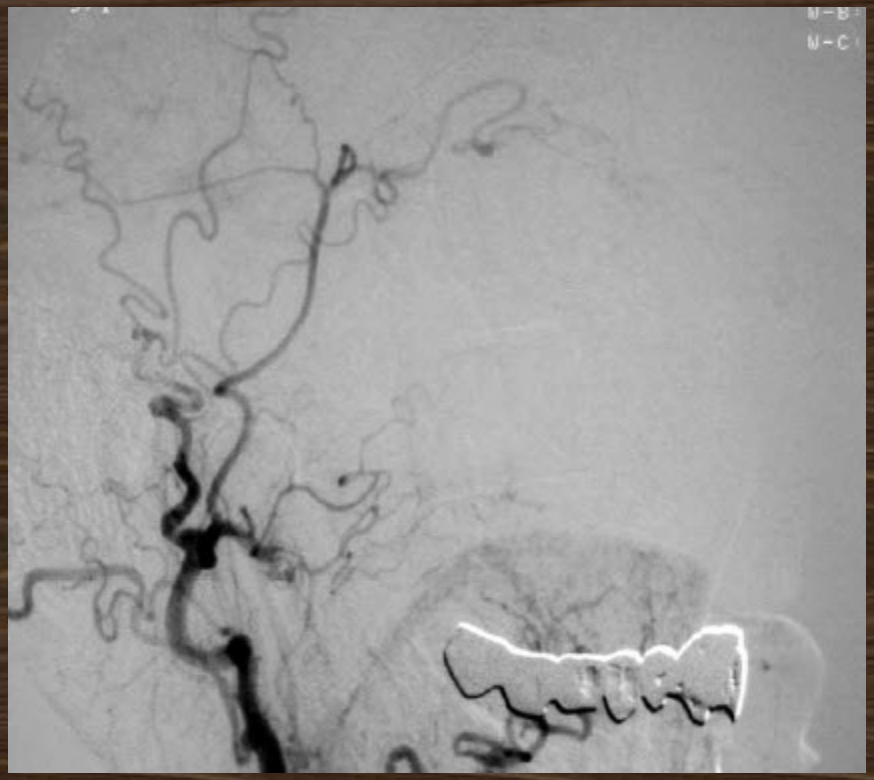

a. Maxillaris interna ir a. facialis selektyvi angiografija prieš ir po embolizacijos

A.sphenopalatina koaguliacija/ligatūra

- Pirmą kartą aprašyta1978m. J.Prades
- 1987 G.Sulsenti ir kiti - mikroskopinis endonazalinis arterijos perrišimas
- 1992 Budrovich ir Saetti – endoskopinis procedūros atlikimas

- Prades J.(1978) Technical detais concernigs vidian neurectomy by intranasal approach Ann. Otolaryngol. Chir. Cervicofac. 95, 143-147
- Sulsenti G., Yanezc., Kadiri M. (1987) Recurent epistaxis: micrtoscopic endonasal clipping of the sphenopalatine artery. Rhinology 25, 141-142.
- Shah.A.G, Stachler R.J., Krouse J.H. (2005) Endoscopic ligation of the sphenopalatine artery as a primarymanagment of severe posterior epistaxis in patients with coagulopathy. ENT- Ear, Nose and Throat Journal 84, 5: 296-306.

A.sphenopalatina koaguliacija/ligatūra

90% nosies gleivinės aprūpinimas krauju

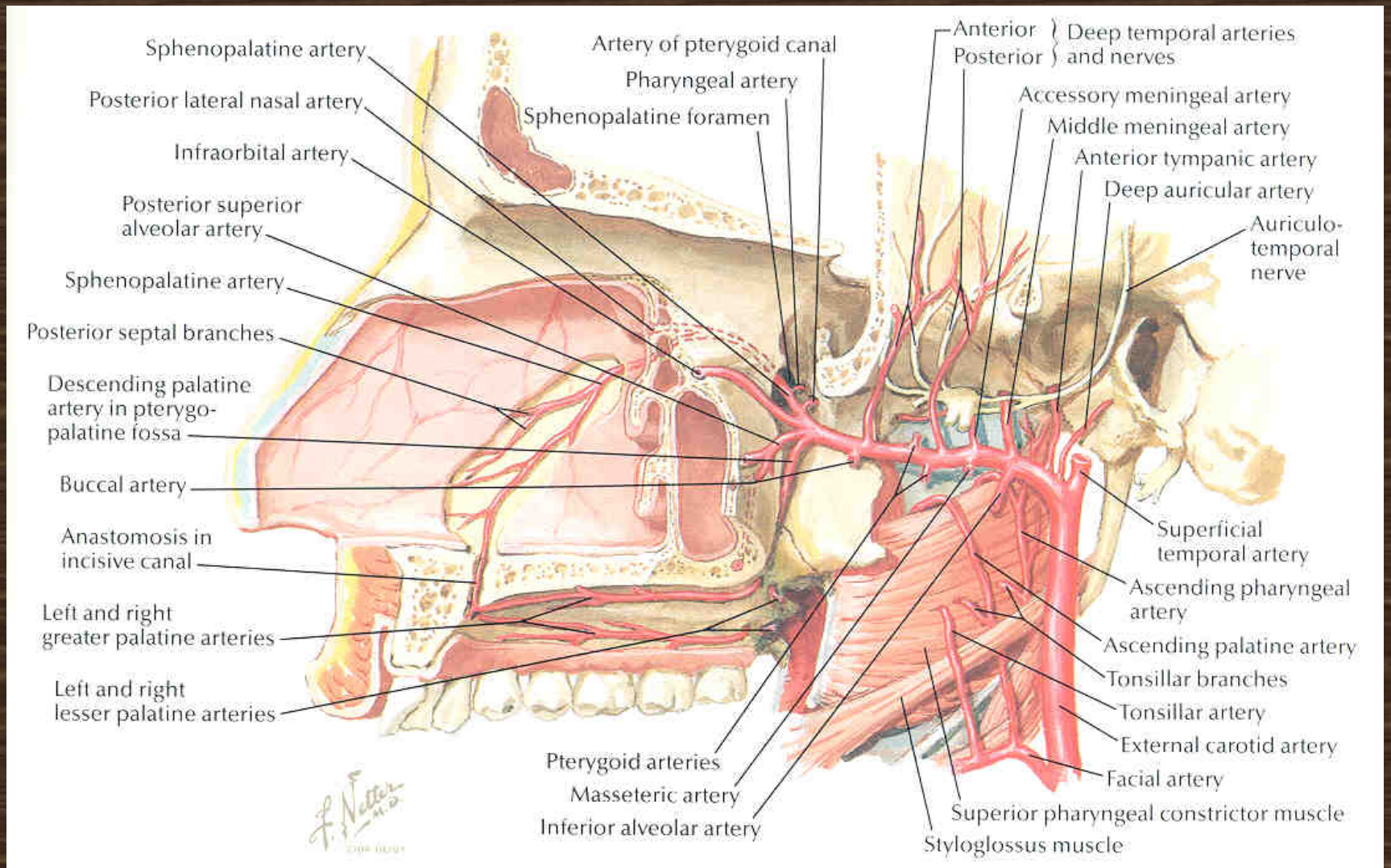

A.sphenopalatina koaguliacija/ligatūra
Operacinė technika

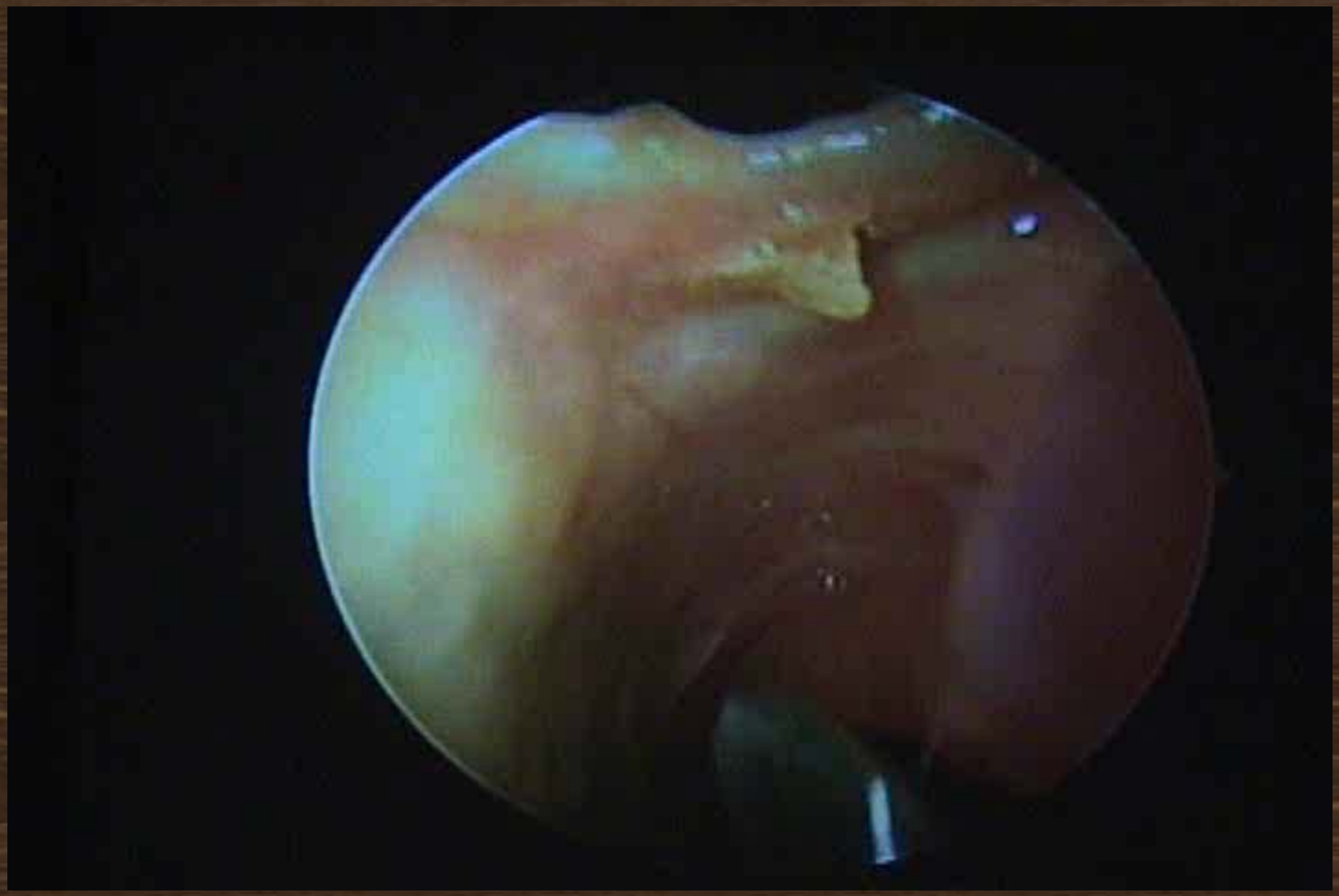

A.sphenopalatina koaguliacija/ligatūra

Techniniai aspektai

- Antrostomos išplatinimas
  - lengviau orientuotis
  - lengvesnis priėjimas
  - galimybė pažeisti arteriją
  - rekomenduojama tik sudėtingesniais atvejais

Loughran S., Hilmi O. McGarry G.W. Endoscopic sphenopalatina artery ligation – when, why and how to do it. Clinical otolaryngology 2005, 30, 539-543

A.sphenopalatina koaguliacija/ligatūra

Techniniai aspektai

- Perrišimas ar kauterizacija?
- Pacientams, kuriems buvo taikomas a. sphenopalatine perspaudimas ir prideginimas kartu statistiškai patikimai retesni kraujavimo recidyvai stebint juos ilgą laiką, lyginant su pacientais, kuriems taikyta tik ligatūra

S. A. Reza Nouraei, MBBChir; Tareq Maani, MRCS; Daniel Hajioff, FRCS; Hesham A. Saleh, MBBCh, FRCSI, FRCS (ORL-HNS); Ian S. Mackay, FRCS
Outcome of Endoscopic Sphenopalatine Artery Occlusion for Intractable Epistaxis: A10-Year Experience. Laryngoscope 117: August 2007

A.sphenopalatina koaguliacija/ligatūra

- Sėkmingumas 87-100%
- Trumpa hospitalizacijos trukmė (1-3d.)
- Gerai toleruojama ligonių
- Retos komplikacijos
- Nesudėtinga procedūra patyrusiam chirurgui
- Maža kolateralių susidarymo tikimybė
- Pirmo pasirinkimo chirurginė intervencija esant komplikuotam kraujavimui iš nosies.

VUL SK ANG klinikos rezultatai (2006-2009m):

- atlikta **11** endoskopinių *a.sphenopalatine* prideginimų elektrokauteriu
- atliktos **7** *a.maxillaris interna* angiografinės embolizacijos

- Sėkmingumas – 94.5 %. (1 pakartotina kitos pusės embolizacija)
- Komplikacijos:

  - didžiosios: 1 išeminis insultas. Ligonė vėliau pasveiko, be liekamųjų reiškinių

  - mažosios: veido tirpimas, jautrumo sumažėjimas, skausmas veido srityje 43% po embolizacijos, kurie praėjus mėnesiui sumažėjo ar visai išnyko.

Išvados

- A.sphenopalatina prideginimas ar perrišimas yra saugus, ekonomiškas, pirmo pasirinkimo chirurginis komplikuoto užpakalinio kraujavimo iš nosies stabdymo metodas.
- Esant patyrusių intervencinių radiologų komandai selektyvi angiografinė *a.maxillaris interna* embolizacija yra saugi ir efektyvi procedūra stabdant komplikuotą kraujavimą iš nosies.
- Šių intervencinių metodų pasirinkimą sąlygoja gydymo įstaigoje dirbančių specialistų patirtis