Izoliuota priminė sinonazalinė amiloidozė. Klinikinis atvejis.

D. Rauba 2012m.

Amiloidozė

- Patologinės medžiagos – amiloido kaupimasis organų ir audinių tarpląstelinėje terpėje, ilgainiui sukeliantis jų atrofiją ir funkcijos nepakankamumą.

- Amiloidas – biochemiškai heterogeniška medžiaga :
- Pagal fibrino (F) komponento kilmę žinoma 15 rūšių.
- Skiriamos dvi svarbiausios biocheminės rūšys :
- AA (amyloid associated)
- AL (amyloid light chain)

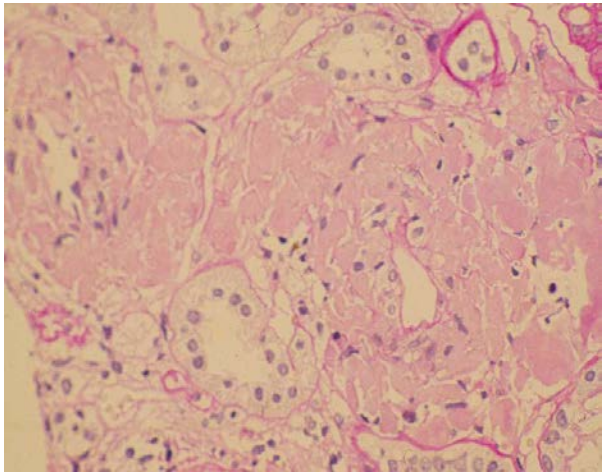

AA amiloido kilmė

- Iš SAA baltymo (SAA – ūmios uždegimo fazės proteinas, parodantis uždegimo intensyvumą)
- Persistuojant aktyviam uždegimui, sutrinka SAA degradacija.
- Nepilnos SAA proteolizės produktas – fibrilinis AA baltymas.

AA amiloidas – “antrinis”, sergant :

- Tuberkulioze
- Brochoektatine liga
- Lėtiniu osteomielitu
- Reumatoidiniu artritu
- Opiniu kolitu
- Kitomis persistuojančio aktyvaus uždegimo ligomis

AL amiloido kilmė

- Esant plazminių ląstelių disfunkcijai, sintezuojama daug monokloninio Ig arba jo lengvosios grandies (monokloninė gamopatija)
- Iš imunoglobulinų (Ig) lengvųjų grandžių, dažniausiai – lambda
- Šios grandinės jungiasi tarpusavyje suformuodamos amiloidą.
- Šios grandinės kraujuje ar šlapime vadinamos ***Bence Jones*** baltymu

AL amiloidas susidaro sergant :

- Mielominė liga
- Kitomis B ląstelių neoplazijomis
- Dažnai – “idiopatinis”, be žinomos priežasties

Sisteminė (generalizuota) amiloidozė

AA amiloidas :

Inkstai

Kepenys

Blužnis

Limfmazgiai

Antiksčiai

Skydliaukė

Kiti vidaus organai

AL amiloidas :

Širdis

Virškinamasis traktas

Periferiniai nervai

Oda

Liežuvis

Sisteminės amiloidozės klinika

- Lėta, nepastebima pradžia
- Įvairių organų funckijos sutrikimai
- Organų funkcijos lėtinis nepakankamumas
- Baigtį dažniausiai nulemia inkstų pažeidimas

Izoliuota pirminė sinonazalinė amiloidozė

- Registruota 16 ligos atvejų nuo 1946 metų.
- Dažniau serga moterys (12/16)
- Sergamumas fiksuotas visose amžiaus grupėse. Amžiaus vidurkis 34 metai (ribos : 8 – 86 metai)
- Nosies obstrukcija – dažniausias pirmiausiai pasireiškiantis klinikinis ligos simptomas (78%). Veido skausmai – pavojingas simptomas.
- Pirmiausiai pažeidžiamos – kriauklės ir nosiaryklė.
- Radiologiniai radiniai – ne patognomoniniai.

Iššūkis otorinolaringologui

- Izoliuota pirminė sinonazalinė amiloidozė imituoja rinosinusitą ir kliniškai gali pasireikšti:
  - nosies obstrukcija
  - išskyromis iš nosies
  - kraujavimu iš nosies
  - ausies užgulimu
  - sekrecija į nosiaryklę

- Apžiūros metu amiloidinės masės matomos kaip gelsvi polipoidiniai dariniai, imituojantys uždegimiškai pakitusius polypus.
- Radiologiškai sinonazalinė amiloidozė nėra charakterizuojama.

- Diagnozės patikslinimas – biopsija.
- Sąaugos neoperuotoje nosyje turėtų sukelti ligos įtarimą.
- Pooperacinių daugybinių sąaugų susidarymas – įtarimas.
- T.b. atmestos sisteminės priežastys: mielominė liga, TBC, reumatinės ligos.

Izoloiuotos pirminės sinonazalinės amiloidozės diagnozavimo algoritmas

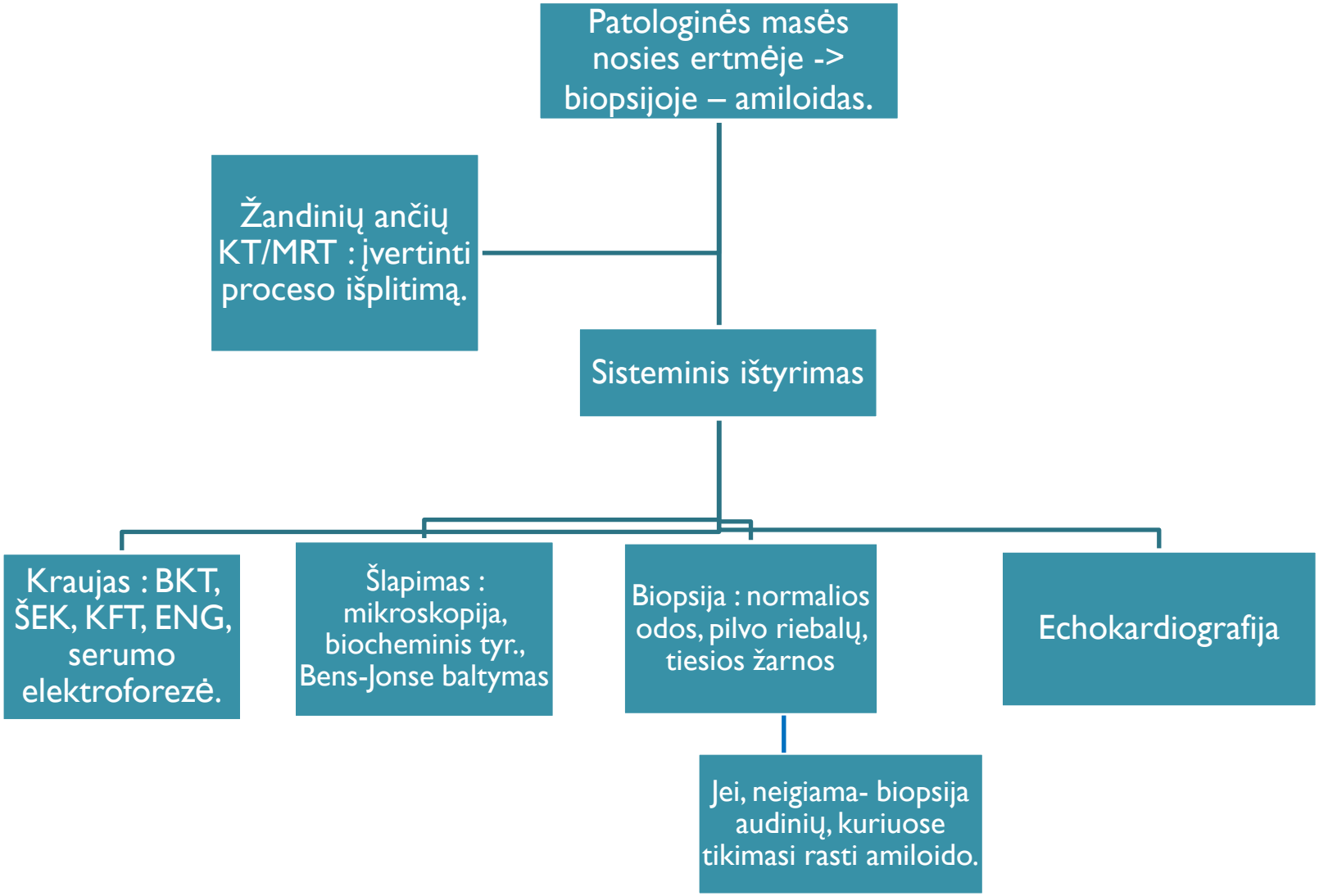

Gydymas

- Medikamentinis gydymas neefektyvus.
- Nėra įrodymų dėl radioterapinio gydymo efektyvumo.
- Dėl galimo aplinkinių struktūrų pažeidimo, šio gydymo metodo rekomenduojama vengti.
- Chirurginis gydymas. Daugeliui pacientų taikius chirurginį gydymą sumažėjo ar išnyko ligos simptomai. Nors recidyvo tikimybė yra didelė, tačiau chirurginis gydymas nepablogina paciento būklės.

Apibendrinimas

- Izoliuota pirminė sinonazalinė amiloidozė yra itin reta liga.
- Liga imituoja dažnai pasitaikančias ligas ir klinikinius simptomus.
- Apsunkinto kvėpavimo atveju rekomenduojamas chirurginis gydymas.
- Chirurginis gydymas nesukelia ligos paūmėjimo ir palengvina simptomus daugeliui pacientų.

Klinikinis atvejis.

- Moteris, 53 metai.
- Skundžiasi : prastu regėjimu, iššokusi kairioji akis, riboti jos judesiai, dvejinimasis, apsunkintas kvėpavimas nosimi, skausmai veido ir kaktos srityse, pūlingos, gleivingos išskyros. Minėti skundai keletą mėnesių, palengva progresavo.
-

Klinikinis atvejis.

- 2010-12-07 atlikta operacija - *Ethmoidotomia endoscopica bil.*, operacijos metu paimta biopsija histologiniam ištyrimui, atsakymas - amiloidozė (AL tipo).

- **Apžiūrint** : Nosies pertvara vidurio linijoje, bendros landos - laisvos, vidurinėse landose ypač iš kairės - audinių masės prolobuojančios į nosies ertmę. Nosies apatinės kriauklė iš dešinės užpakalinėje dalyje polipoziškai pakitusi, kairė- be pokyčių.
- **Prienosinių ančių KT**: visuose sinusuose tirštas sekretas, užtemusios ypač kairės pusės etmoidalinės ląstelės, papildomos audinių masės etmoidalinėse ląstelėse su kairės pusės akies struktūrų spaudimu.

KT : koronarinis pjūvis

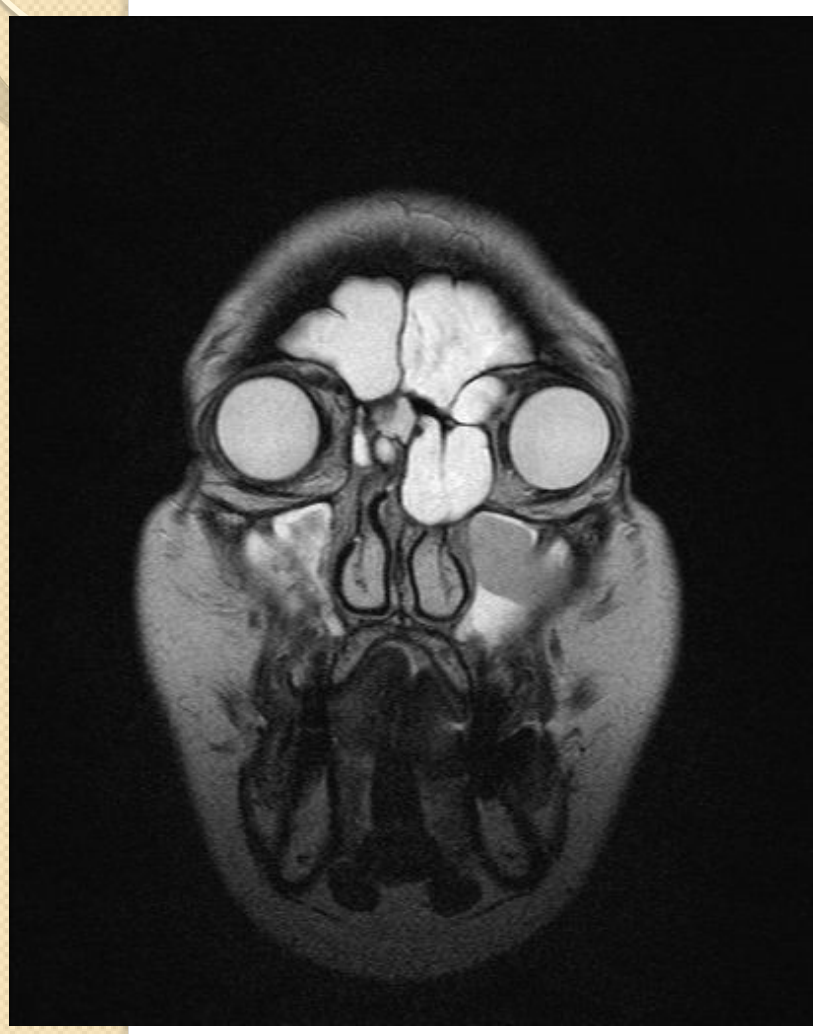

KT : koronarinis pjūvis

KT : aksialinis pjūvis

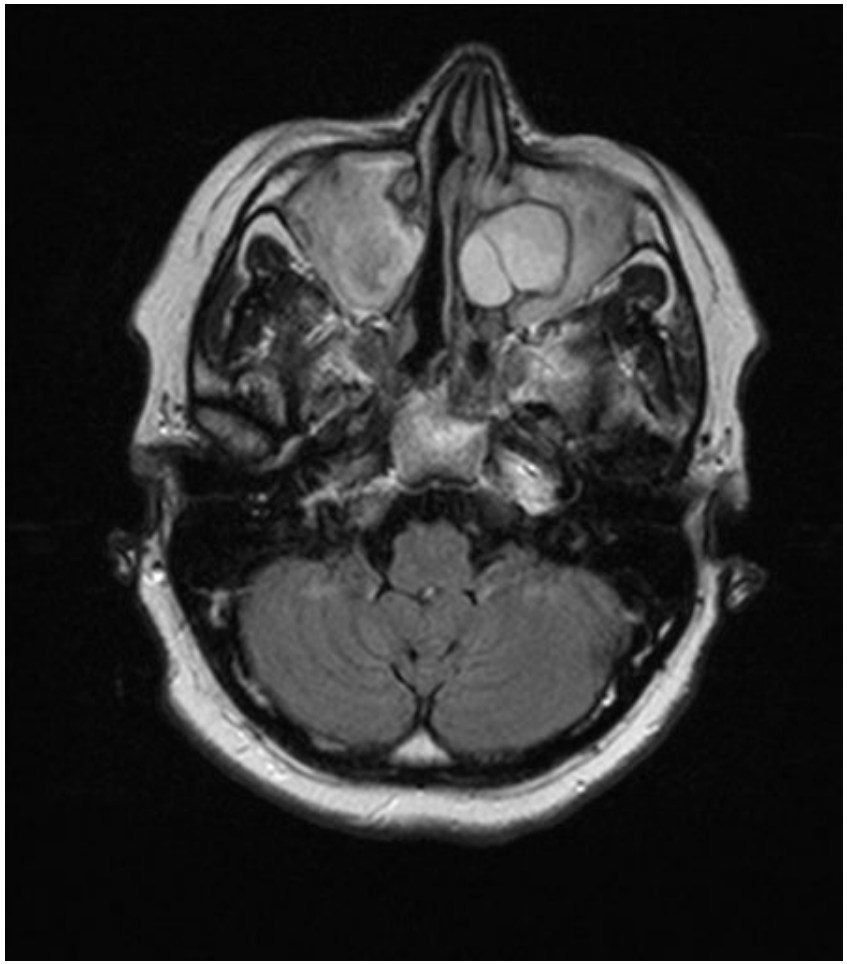

KT : aksialinis pjūvis

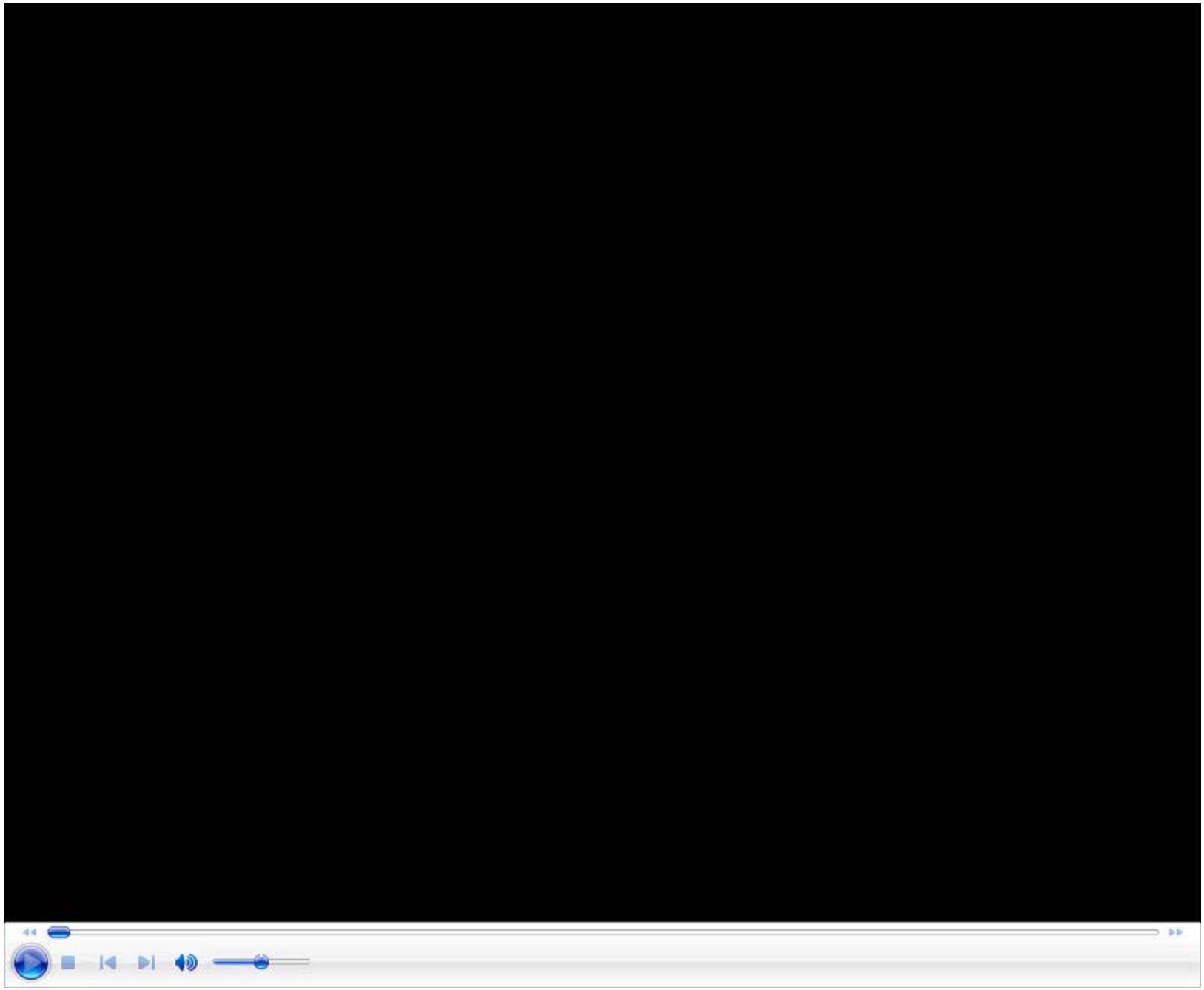

Gydymas

- Pacientei taikytas chirurginis gydymas.
- Operacijos metu :

✓ Šeiverio, grąžtų pagalba pašalintos pakitusios etmoidalinės ląstelės, pakitę audiniai iki sveikų audinių ribos.

✓ Visuose sinusuose rasta gausiai tiršto, gleivingo sekreto, kuris išsiurbtas.

✓ Kairėje nosies pusėje susiformavusios mukocėlės deformavo medialinę žandinio sinuso ir orbitos sienelę iki pat sfenoidalinio sinuso.

✓ Palpuojant kairę akį matosi aiškūs obuolio judesiai nosies kairėje landoje, matosi m.rectus lateralis padengtas plona kauline plokštele.

Operacija

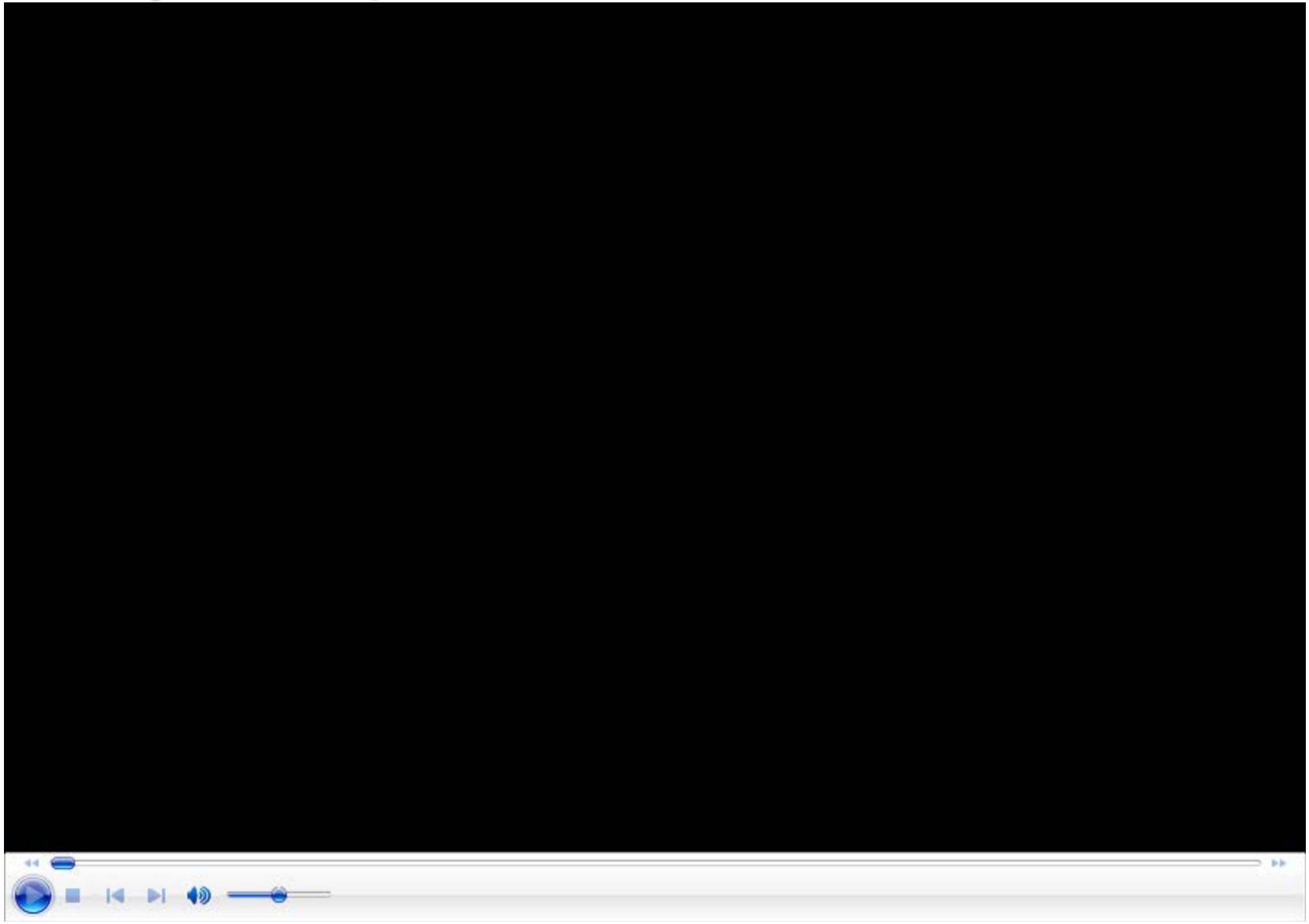

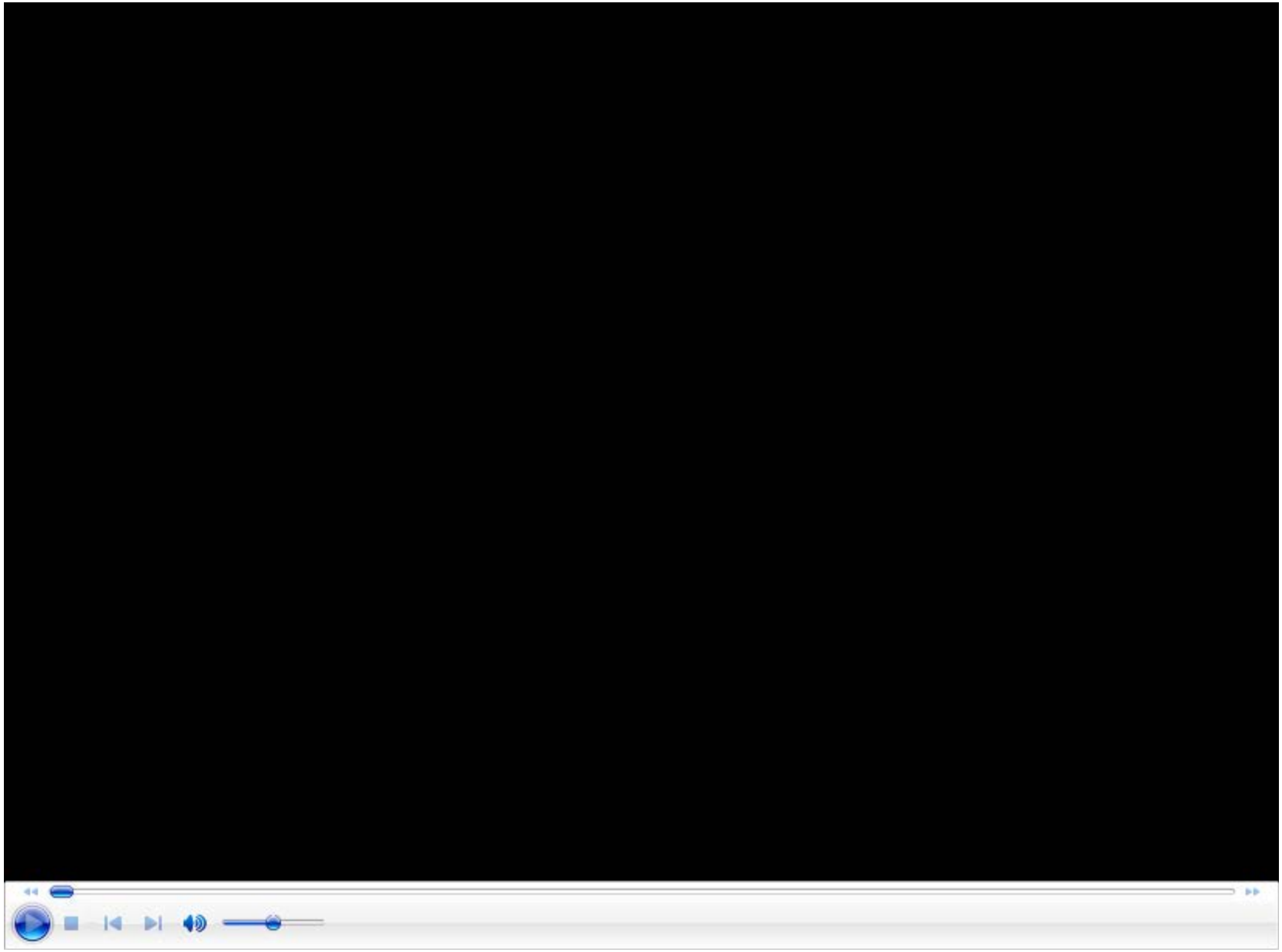

- Operacijos metu paimti citologinis, histologinis ir bakteriologinis tyrimai.
- Galutinė patologijos diagnozė: **AMILOIDOZĖ (AL TIPAS) NOSIES GLEIVINĖJE.**
- **Mikroskopinis aprašymas:**
- 1 - 2. Smulkūs virpamuoju epiteliu iškloti purios jungiamojo (fokaliai fibrozuoto) audinio stromos su
- negausiomis mucininėmis liaukomis ir kaulinių sijų fragmentai su limfoplazmocitinės infiltracijos židiniais;
- fokaliai negausios amorfiškos eozinofilinės medžiagos sankaupos stromoje.
- 3. Resipraciniu epiteliu iškoti fibrozinės stromos su liaukomis fragmentai; stromoje gausios amorfiškos
- eozinofilinės KR+ medžiagos sankaupos.
- **Imunohistocheminio tyrimo aprašymas:**
- Amiloidas: AmyAA(-); Ig kappa / Ig lambda nespecifinė (+++) reakcija.
- **Klinikinė diagnozė :**

  Ethmoiditis chronica hyperplastica bil. Amiloidozė (AL tipo).

Ačiū už dėmesį. ☺